

Хирургическое лечение посттравматических гипoftальма и энoftальма с применением биоматериалов Аллоплант

ГАЛИМОВА В.У., МУЛДАШЕВА И.Э.

ФГУ Всероссийский Центр глазной и пластической хирургии
Уфа, Россия

РЕФЕРАТ. Авторами разработаны методы применения биоматериалов Аллоплант для хирургической коррекции при посттравматическом гипoftальме и энoftальме. При исследовании биопсийного материала показано постепенное замещение биоматериалов Аллоплант собственными тканями реципиента, что позволяет отнести данные операции к технологии регенеративной хирургии.

КЛЮЧЕВЫЕ СЛОВА: посттравматический гипoftальм, посттравматический энoftальм, биоматериал Аллоплант.

ВВЕДЕНИЕ

Актуальность проблемы

В последние годы в России в связи изменением социально-экономической и криминогенной обстановки наблюдается рост числа техногенных и бытовых травм и в частности, таких сложных и тяжелых, как повреждения глазницы (Гундорова Р.А., 1994; В.Ф. Даниличева, 1994, Груша Я.О., 2005). Социальная значимость указанной проблемы определяется молодым, трудоспособным возрастом больных, высоким уровнем инвалидизации, и вследствие этого, значительными экономическими потерями (Катаев М.Г., 2005).

В мирное время в структуре всех заболеваний повреждения глазницы составляют, по данным

ВМА СПб, от 2 до 8 % (Панина О.Л., 1986), у детей — 0,9 % (Даниличев В.Ф., 2000). Переломы средней зоны лица в 80 % случаев сочетаются с переломами глазницы (Даниличев В.Ф., 2000), из них наиболее часто встречаются переломы нижней стенки орбиты, на которые приходится 6% — 12% случаев всех переломов средней зоны лицевого скелета (Бельченко В.А., 1993).

В силу анатомических особенностей глазницы больные часто находятся под наблюдением врачей смежных специальностей: офтальмологов, челюстно-лицевых хирургов, ЛОР-врачей, нейрохирургов, действия которых, как правило, не согласованы в вопросах времени и объема оперативного вмешательства, что приводит к развитию посттравматических деформаций (Ипполитов В.П. с соавт., 1984; Гундорова Р.А. с соавт., 1986).

Более высокие требования к хирургическому вмешательству на орбите предъявляются при наличии функционально полноценного глаза, учитывая опасность повреждения глазного яблока, экстраокулярных мышц и сосудисто-нервного пучка (Д.В. Давыдов с соавт., 2004). Это относится к разработке методов и способов операции, позволяющих минимально травмировать окружающие ткани, и к выбору имплантационного материала, обладающего наибольшей совместимостью и дающего минимальное рубцевание тканей орбиты. В настоящее время применяется большое разнообразие аллопластических, аутологических и синтетических материалов для устранения орбитальных деформаций (А.Г. Томашевская, 1956; А.А. Лимберг, 1957; Л.В. Шиф, 1967; М.В. Зайкова, 1980; Т.Т. Даурова, 1985; В.А. Бельченко, 1996, Груша О.Ю., 2001). Каждый из них имеет ряд недостатков и ограничений в применении таких как, нанесение дополнительной травмы при заборе трансплантата; иммуногенность и, как следствие, быстрая резорбция трансплантата или его отторжение; миграция, грубое рубцевание окружающих тканей (Davis R.M., 1986; Волков В.В. с соавт., 2003).

Таким образом, несмотря на широкий выбор имплантатов, ауто- и аллотрансплантатов для устранения деформаций орбиты и восполнения объема глазницы, вопрос подбора материала остается актуальным.

В этой связи, мы обратили внимание на трансплантаты серии Аллоплант, разработанные на базе нашего центра. Достаточный опыт применения трансплантационной технологии Аллоплант в реконструктивной офтальмохирургии при различных патологиях глаза и его придатков, имеющийся в нашем распоряжении экспериментальный и клинический материал позволили поставить вопрос о возможности использования биоматериала Аллоплант для хирургического лечения посттравматических деформаций орбиты и дистопий глазного яблока.

Цель исследования

Разработать и внедрить метод хирургического лечения посттравматического гипoftальма и энoftальма с применением биоматериалов Аллоплант.

Задачи исследования

1. Разработать технику операции по устранению гипoftальма и энoftальма с применением биоматериалов Аллоплант.

2. Оценить клиническую эффективность предложенного оперативного вмешательства в различные сроки реабилитации.
3. Исследовать замещение биоматериалов Аллоплант для устранения гипoftальма и энoftальма на биопсийном материале и оценить объем сформировавшегося регенерата.
4. Определить показания к применению метода хирургического лечения с использованием биоматериалов Аллоплант для лечения посттравматических гипoftальма и энoftальма.

МАТЕРИАЛЫ И МЕТОДЫ

Материалы и методы клинического исследования

Нами прооперировано 110 пациентов с посттравматической односторонней деформацией орбиты и различной степенью энoftальма и гипoftальма. Лица мужского пола составили 70,9% (78 пациентов), 29,1% (32 пациента) — женского пола. В послеоперационном периоде больных наблюдали в сроки 1 — 3 месяца (ближайший срок наблюдения) и 6 месяцев и более (отдаленный срок наблюдения). Отдаленные результаты прослежены в сроки от 6 месяцев до 3 лет. У всех пациентов причиной развития энoftальма и гипoftальма являлась травма средней зоны лица. В 62,7% случаев (69 пациентов) травма получена вследствие дорожно-транспортного происшествия.

Средняя давность получения травмы составила $2,09 \pm 0,27$ года, причем в течение ближайшего года после травмы за помощью обратились 43 пациента, из них только 14 в ближайшие 3 месяца.

По данным компьютерной томографии у всех пациентов мы наблюдали деформацию одной или нескольких стенок орбиты.

Распределение пациентов по деформации стенок орбиты представлено в таблице 1.

Таблица 1. Распределение пациентов по деформации стенок орбиты

Стенка орбиты	Деформация стенок орбиты					
	нижняя	верхняя, нижняя	внутренняя, нижняя	наружная, нижняя	наружная, верхняя, нижняя	внутренняя, верхняя, нижняя
Количество пациентов	70 (63,6%)	3 (2,73%)	10 (9%)	18 (16,4%)	4 (3,63%)	5 (4,55%)

Как видно из таблицы, нижняя стенка орбиты была деформирована вследствие травмы у 100% исследуемых больных, а большая часть пациентов (63,6%) имела изолированное поражение нижней стенки орбиты.

В 21 случае (19,1%) деформация стенок орбиты не сопровождалась сопутствующей патологией. В остальных случаях деформации орбиты сопутствовали: черепно-мозговая травма различной степени тяжести (69,1%), атрофия зрительного нерва (30%), рубцовая деформация век (21,8%), бельмо роговицы (2,7%).

На момент первичного осмотра смещение глазного яблока вниз относительно точки симметрии (гипофтальм) различной степени выраженности выявили у 106 пациентов (96,4%), западение глазного яблока относительно интактного глаза (энофтальм) различной степени выраженности — у 87 пациентов (79,1%). Сочетание энофтальма и гипофтальма выявляли у 83 пациентов (75,5%). Средний уровень гипофтальма составил $5,16 \pm 0,26$ мм, энофтальма — $4,15 \pm 0,19$ мм (при $p < 0,05$). Большая часть пациентов имели уровень гипофтальма и энофтальма от 3 до 5 мм (62,25% и 66,67% соответственно). Значительная часть пациентов (23,24% и 17,24% соответственно) имели высокий (6 мм и более) уровень гипофтальма и энофтальма.

Подвижность глазного яблока в полном объеме была сохранена у 67 пациентов (60,9%). Ограничение подвижности глазного яблока или офтальмоплегию в дооперационном периоде мы наблюдали у 43 (39,1%) пациентов.

Полная репозиция глазного яблока была возможна у 62 пациентов (56,36%), ограничена у 41 пациента (37,27%), глазное яблоко не поддавалось репозиции у 7 пациентов (6,36%). Ограничение и отсутствие репозиции глазного яблока было связано с грубыми рубцовыми изменениями в тканях орбиты.

Симметричности орбито-пальпебральных борозд (до 2 мм включительно) в предоперационном периоде мы не наблюдали ни у одного больного. Мало заметное углубление орбито-пальпебральной борозды (с 3 до 4 мм включительно) определили у 23 пациентов (20,9%), умеренно явное углубление (5-9 мм) — у 55 (50%), обезображивающее (свыше 9 мм) — у 32 (29,1%).

При поступлении 79 пациентов (71,82%) жаловались на двоение при взоре «прямо».

Монокулярный характер зрения в предоперационном периоде определяли у 25 пациентов

(22,73%) с энофтальмом и гипофтальмом, одномоментный — у 79 (71,82%), бинокулярное зрение — у 6 (5,45%).

Средняя острота зрения до операции составила $0,71 \pm 0,037$ (при $p < 0,05$).

Предоперационное офтальмологическое обследование включало объективные и субъективные методы обследования с применением различной аппаратуры: визометрия, рефрактометрия, биомикроскопия, офтальмобиомикроскопия, ультразвуковая биометрия, периметрия, исследование электрочувствительности и электролабильности, ядерно-магнитно-резонансная томография, компьютерная томография, исследование подвижности глазного яблока, экзофтальмометрия, определение смещения глазного яблока «вверх и вниз» относительно точки симметрии. Результаты исследования вносили в индивидуальные тематические карты, для облегчения статистической обработки материала.

Описание трансплантатов

Аллотрансплантаты серии Аллоплант имеют комплекс характеристик, позволяющих использовать их, по нашему мнению, для пластики стенок орбиты и устранения дефицита объема потерянных тканей такие как, низкие антигенные свойства, селективный рост тканей реципиента, простота моделирования, устойчивость к инфекции, замещение сходным с ними по структуре плотным соединительно-тканым регенератом (Мулдашев Э.Р., 1996).

Для восстановления целостности стенок орбиты и замещения объема мягких тканей мы применяли два вида биоматериала Аллоплант для пластики орбиты: неармированный и армированный хрящом. Неармированный аллотрансплантат для пластики орбиты представляет собой соединительнотканную упруго-эластичную пластинку, основу которой составляют волокнистые структуры, и предназначен как для восстановления целостности орбитальной полости, так и для устранения дислокации глазного яблока. Толщина аллотрансплантата для опорно-контурной пластики равна 2-3 мм. Аллотрансплантат для пластики орбиты, армированный хрящом, предназначен только для восстановления целостности стенок орбиты, и состоит из упруго-эластичной и каркасно-армирующей частей. Упруго-эластичная часть аналогична неармированному аллотрансплантату, имеет вид

плотной пластинки толщиной 5 — 6 мм. Каркасно-армирующая часть трансплантата представляет собой две хрящевые пластинки толщиной 3 мм. Обе хрящевые пластинки внедрены в толщу упруго-эластичной части и не позволяют ей прогибаться под влиянием орбитального давления.

Материалы и методы исследования биопсийного материала

Морфологические изменения при замещении биоматериалов, внедренных в орбиту, при пластике орбиты изучали на биопсийном материале, который забирали при выполнении корригирующих операций у пациентов с ранее проведенной пластикой орбиты. Забор биопсийного материала был произведен с разрешения этической комиссии у 12 пациентов во время повторных реконструктивных операций (20 суток — 2 пациента, 1 месяц — 1 пациент, 2 месяца — 1 пациент, 3 месяца — 1 пациент, 6 месяцев — 3 пациента, 1 год — 1 пациент, 2 года — 2 пациента и 3 года — 1 пациент). Биопсийный материал фиксировали в 10% нейтральном формалине и заливали в парафин по общепринятым стандартным методикам. Парафиновые срезы окрашивали гематоксилином и эозином, по методу Ван-Гизон и орсеином на выявление эластина. Микроскопические исследования проводились с использованием светового микроскопа JENAVAL фирмы «CARL ZEISS» (Германия).

Результаты и обсуждение

Техника операции пластики нижней стенки орбиты с одномоментным устранением гипопфтальма и энтофтальма (патент на изобретение №2239400 от 10.11.2004, бюлл. №31)

Техника операции заключалась в том, что после поведения субцилиарного разреза кожи нижнего века, кожно-мышечный лоскут отсепаровывали до ниже-орбитального края. Проводили ревизию нижней стенки орбиты, освобождали нижнюю прямую мышцу от рубцово-измененных тканей. Обнажали надкостницу ниже-орбитального края, пересекали ее от наружного угла до ниже-орбитальной щели. При сохранной надкостнице ее отслаивали от кости в сторону вершины орбиты. Моделирование трансплантата проводили следующим образом. Количество пластин, из которых состоит трансплантат, зависит от величины гипопфтальма и энтофтальма. Выбор трансплантата и размер

нижней пластины определяется уровнем гипопфтальма и площадью костного дефекта дна орбиты. При уровне гипопфтальма 4 мм и более, дефектах нижней стенки орбиты визуально более 30% от ее площади и при деформации ниже-орбитального края в качестве нижней пластины использовали Аллоплант для пластики орбиты, армированный хрящом, в остальных случаях пластинки неармированного трансплантата для пластики орбиты. Двумя или тремя нижними пластинами или армированным хрящом трансплантатом (в зависимости от уровня гипопфтальма) закрывали дефект дна глазницы и устраняли гипопфтальм. Верхние одна, две или три пластины (в зависимости от уровня энтофтальма) имеют меньший размер и их укладывали за экватор глазного яблока с целью его выдвижения вперед. После окончания моделирования пластины аллотрансплантатов сшивали между собой П-образным аллосухожильным швом. В сформированное поднадкостничное пространство укладывали смоделированный в виде усеченного конуса аллотрансплантат, основанием обращенный в сторону дефекта. При отсутствии надкостницы или грубой рубцовой деформации орбитальных структур, трансплантат укладывали под мягкие ткани. Аллотрансплантат фиксировали к надкостнице или к мягким тканям орбиты узловыми швами с использованием аллосухожильных нитей серии Аллоплант. Надкостницу или мягкие ткани над аллотрансплантатом, натягивая, ушивали непрерывным обвивным швом или узловыми аллосухожильными швами. Используемые нами аллосухожильные нити являются биологически инертным неиммунным шовным материалом, замещающимся в течение 1 — 1,5 лет после имплантации в ткани человека плотным регенератом, по своей структуре повторяющим исходную нить (Гурьянов А.С., 1995; Салихов Э.А., 2005). Накладывали послойные швы.

Результаты операции

Из 110 прооперированных пациентов с посттравматической односторонней деформацией орбиты для восстановления целостности нижней стенки орбиты и устранения гипопфтальма и энтофтальма, у 50 пациентов (45,45%, n=110) применяли только неармированный аллотрансплантат, у 60 (54,55%, n=110) — комбинированный аллотрансплантат для пластики орбиты, то есть в качестве нижней пластины использовали армированный хрящом трансплантат, а верхние одна или несколько пластин, в

зависимости от уровня гипо- и энофтальма, были представлены неармированным аллотрансплантатом для пластики орбиты.

При обследовании пациентов было установлено, что в ближайший послеоперационный период гипопфтальм устранен у 77 (72,6%, $n=106$) пациентов. У 40 пациентов (37,72%, $n=106$) наблюдали гиперкоррекцию по вертикали, которая связана с отеком мягких тканей орбиты, и заведомо большим объемом установленного биоматериала вследствие его частичной резорбции при замещении. В первый срок наблюдения резидуальный гипопфтальм сохранился у 29 прооперированных пациентов (27,36%, $n=106$). Во второй срок наблюдения мы наблюдали отсутствие гипопфтальма у 61 пациента (62,9%, $n=97$), а остаточный гипопфтальм сохранился у 36 прооперированных пациентов (37,1%, $n=97$, рис. 1).

При обследовании пациентов в ближайший послеоперационный период было установлено, что энофтальм устранен у 60 (69%, $n=87$) пациентов. В 20 (23%, $n=87$) случаях наблюдали гиперкоррекцию по горизонтали. В первый срок наблюдения остаточный энофтальм сохранен у 27 прооперированных пациентов (31%, $n=87$). Во второй срок наблюдения отсутствие энофтальма отметили у 46 прооперированных пациентов (58,3%, $n=79$), а резидуальный энофтальм сохранен у 33 прооперированных пациентов (41,77%, $n=79$) (рис. 2.).

В первый срок наблюдения отсутствие двоения при взгляде прямо отметили у 53 пациентов (48,2%, $n=110$). Монокулярный характер зрения сохранился в первый срок наблюдения после операции у 23 пациентов (20,9%, $n=110$), а одномоментный — у 34 (30,9%, $n=110$). Это пациенты, имевшие остроту зрения менее 0,1 и нарушения подвижности глазного яблока. К отдаленному сроку наблюдения бинокулярность определяли у 55 (54,5%, $n=101$) пациентов. При этом количество пациентов с одномоментным характером зрения ко второму сроку наблюдения

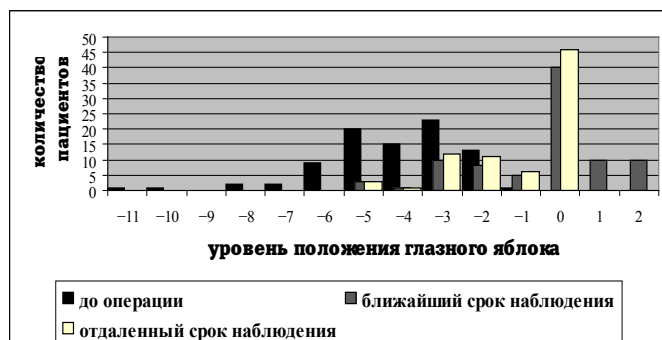


Рис. 2. Распределение пациентов по уровню положения глазного яблока по горизонтальной оси в до- и послеоперационном периоде, ($p<0,001$)

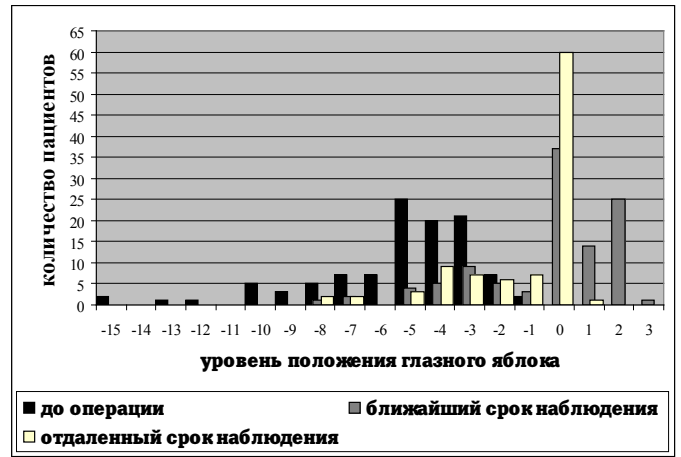


Рис. 1. Распределение пациентов по уровню положения глазного яблока по вертикальной оси в до- и послеоперационном периоде, ($p<0,001$)

после операции сократилось с 79 (71,82%, $n=110$) в дооперационном периоде до 22 (21,8%, $n=101$), а количество пациентов с бинокулярным зрением увеличилось с 6 (5,45%, $n=110$) до 55 (54,5%, $n=101$).

В ближайший срок послеоперационного наблюдения подвижность глазного яблока в полном объеме мы наблюдали у 91 пациента (82,7%), в отдаленный срок наблюдения у 86 пациента (85,2%). Ограничение подвижности глазного яблока в ближайший срок наблюдения отметили у 19 пациентов (17,3%), в отдаленный срок наблюдения ограничение подвижности глазного яблока или офтальмоплегия наблюдали у 15 пациентов (14,8%) (рис. 4).

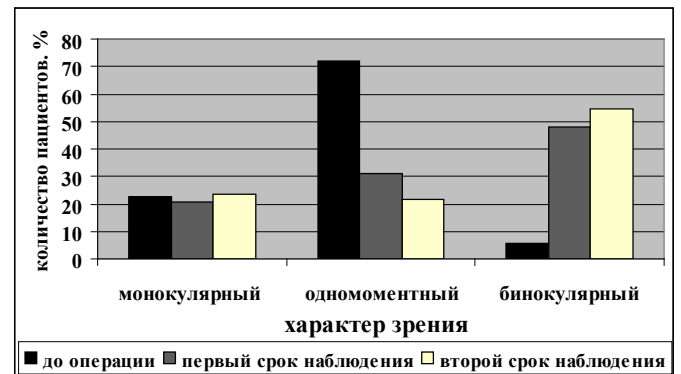


Рис. 3. Динамика распределения пациентов по характеру зрения в сроки наблюдения, ($p<0,001$)

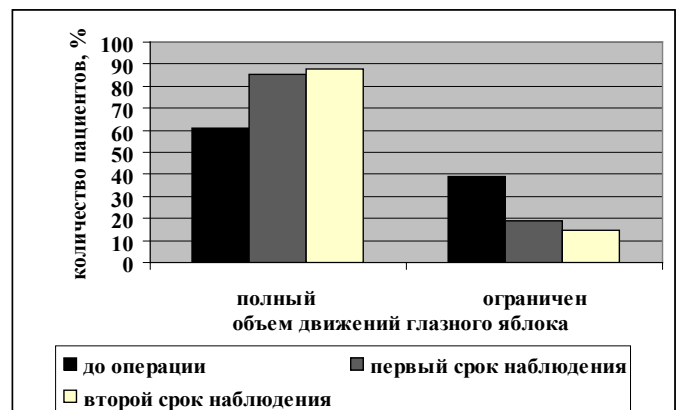


Рис. 4. Изменение объема движений глазного яблока в сроки наблюдения, ($p<0,05$)

Достоверное изменение (при $p < 0,001$) степени выраженности верхней орбито-пальпебральной борозды оценивали в отдаленном сроке наблюдения. Симметричность орбито-пальпебральных борозд определили у 31 (30,69%) пациента, малозаметное углубление орбито-пальпебральной борозды по сравнению с интактным глазом — у 50 (49,5%), выраженное — у 16 (15,84%) и резко выраженное — у 4 (3,96%) пациентов. В таблице 2 представлены данные, характеризующие изменения степени выраженности верхней орбито-пальпебральной борозды в сроки наблюдения.

Таблица 2. Изменения степеней выраженности верхней орбито-пальпебральной борозды

Степень выраженности	До операции (n=110)	2 срок наблюдения (n=101)
Симметричная	0	31 (30,69%)
Малозаметное углубление	23 (20,9%)	50 (49,51%)
Выраженное углубление	55 (50%)	16 (15,84%)
Резко выраженное углубление	32 (29,1%)	4 (3,96%)

Достоверных изменений (при $p < 0,05$) в динамике функциональных показателей органа зрения (острота зрения, суммарное поле зрения, порог электрической чувствительности сетчатки, порог электрической лабильности сетчатки) в ходе анализа результатов не выявили.

Исследования в отдаленный период показали, что у части пациентов гипоптальм и энтофтальм не устранены у 36 пациентов (37,1%, при $n=97$) и 33 пациентов (41,8%, при $n=79$) соответственно. Анализ дооперационного состояния выявил, что данные пациенты имели более тяжелую степень деформации орбиты, чем в среднем по выборке. Так у пациентов с остаточным гипоптальмом и энтофтальмом средние уровни этих значений до операции достоверно ($p < 0,001$) отличались от среднего значения по всей выборке и соответственно составлял $-7,25 \pm 0,51$ мм (в среднем по выборке $-5,16 \pm 0,26$ мм), $-5,27 \pm 0,34$ мм (в среднем по выборке $-4,15 \pm 0,19$ мм). Подавляющее большинство этих пациентов имели поражение двух и трех стенок орбиты. У всех 100% пациентов с неполной коррекцией положения глазного яблока в отдаленный период на-

блюдения после операции при первичном осмотре выявляли ограничение или отсутствие подвижности и репозиции глазного яблока.

Несмотря на грубые изменения тканей орбиты в данной группе больных мы наблюдали положительную динамику показателей уровня гипоптальма и энтофтальма и функциональных показателей органа зрения. Так, средний уровень гипоптальма до операции составлял $7,25 \pm 0,51$ мм, а во второй срок наблюдения $3,36 \pm 0,32$ мм; средний уровень энтофтальма до операции — $5,27 \pm 0,34$ мм, в отдаленный срок — $2,51 \pm 0,19$ мм, при $p < 0,001$.

Неполная коррекция гипоптальма и энтофтальма у этой группы пациентов, по нашему мнению, не является противопоказанием к предложенному нами методу хирургического лечения данной патологии и дальнейшее устранение гипоптальма и энтофтальма возможно с использованием комбинированных имплантатов. По литературным данным резидуальные гипоптальм и энтофтальм наблюдаются по данным разных авторов от 3 — 35% случаев (Груша О.В., 2006, Давыдов Д.В., 2004). Повторное хирургическое вмешательство с использованием комбинированных имплантатов позволяет устранить эти недостатки.

Разработанный нами способ лечения обусловил отсутствие интраоперационных осложнений. Послеоперационные (в ближайшие 3 месяца после операции) осложнения наблюдали у 6 пациентов (5,45%). Инфицирование и нагноение транспланта произошло у 1 пациента. На 28 сутки после первой операции на фоне антибактериальной терапии было проведено удаление биоматериала с ревизией орбиты.

При ревизии орбиты выявлена дислокация биоматериала в полость носа, что явилось причиной его инфицирования. Через 8 месяцев после удаления биоматериала в условиях отделения реконструктивной челюстно-лицевой хирургии ФГУ ВЦГПХ проведена пластика стенок орбиты с устранением энтофтальма и гипоптальма комбинированным методом. При этом был достигнут удовлетворительный косметический результат.

У 5 из них осложнения были связаны с дислокацией биоматериала «вперед», что создавало нарушение контура скулоорбитальной области. При репозиции биоматериала с разрешения этической комиссии Центра был проведен забор биоптата для проведения морфологических исследований (двум пациентам на 20 сутки после основной операции,

одному пациенту — через 1 месяц, одному пациенту — через 2 месяца, одному пациенту — через 3 месяца).

При биопсийном исследовании во всех случаях аллотрансплантаты замещались ареактивно, в их воспринимающем ложе отсутствовала сильно выраженная воспалительная и сосудистая реакция. Коллагеновые волокна аллотрансплантата постепенно резорбировались макрофагами и на их месте формировалась новообразованная соединительная ткань.

Замещение трансплантата происходило очень медленно, даже в срок 2 года нами были обнаружены неизменные участки аллотрансплантатов. На месте биоматериала формировался плотный регенерат, который по своим свойствам, структуре и размерам мало отличался от имплантированного биоматериала, а также мы не наблюдали сморщивания тканей и образования грубых рубцов в проекции аллотрансплантатов.

Проведенный анализ эффективности операций в зависимости от используемого аллотрансплантата показал, что неармированный аллотрансплантат для пластики орбиты предпочтительно применять при уровне гипопфтальма менее 4 мм; при уровне гипопфтальма 4 мм и более, дефектах нижней стенки орбиты более 30% от ее площади, при деформации нижнеорбитального края предпочтительно использовать комбинированный смоделированный аллотрансплантат, состоящий из пластин армированного и неармированного трансплантатов для пластики орбиты.

Таким образом, анализ результатов проведенных исследований показал, что предложенный нами метод хирургического лечения посттравматических гипопфтальма и энтофтальма с применением биоматериалов Аллоплант может быть успешно применен при лечении пациентов с посттравматической деформации орбиты на этапах медико-социальной реабилитации этой группы пациентов.

ЗАКЛЮЧЕНИЕ

Разработан эффективный метод устранения посттравматических гипопфтальма и энтофтальма с применением двух биоматериалов Аллоплант, который обусловил отсутствие интраоперационных и малое количество (5,45%) послеоперационных осложнений.

Применение биоматериалов Аллоплант для пластики нижней стенки орбиты позволило устранить гипопфтальм у 62,9%, энтофтальм — у 58,3%, восстановить бинокулярное зрение — у 54,46% оперированных пациентов.

Морфологические исследования биопсийного материала, взятого при реоперациях, показали, что неармированный хрящом биоматериал Аллоплант замещается адекватным регенератом, способным выполнить опорно-каркасную и заместительную функции.

Показанием для применения аллотрансплантатов для пластики орбиты являются посттравматические гипопфтальм и энтофтальм. При уровне гипопфтальма менее 4 мм показано применение неармированного хрящом трансплантата для пластики орбиты; при уровне гипопфтальма 4 мм и более, дефектах нижней стенки орбиты более 30% от ее площади, при деформации нижнеорбитального края показано применение комбинированного аллотрансплантата для пластики орбиты.

Рекомендуется использовать неармированный трансплантат для пластики орбиты серии Аллоплант для устранения посттравматических дистопий глазного яблока при уровне гипопфтальма менее 4 мм; использовать комбинированный трансплантат для пластики орбиты серии Аллоплант для устранения посттравматических дистопий глазного яблока при уровне гипопфтальма 4 мм и более, дефектах нижней стенки орбиты более 30% от ее площади, при деформации нижне-орбитального края.

ЛИТЕРАТУРА

1. Мусина Л.А. Морфологическая характеристика и особенности замещения биоматериалов Аллоплант при пластике посттравматических дефектов орбиты / Мусина Л.А., Султанов Р.З., Мулдашева И.Э., Нураева А.Б., Салихов Э.А. // Жур-л. «Вестник Оренбургского государственного университета». — Оренбург, 2003. — С. 176-179
2. Мулдашева И.Э. Опыт использования биоматериала Аллоплант в хирургическом лечении посттравматических гипопфтальма и энтофтальма / Мулдашева И.Э., Султанов Р.З., Салихов А.Ю. // В сб. трудов Вестник Оренбургского государственного университета, спец. Выпуск «Новые технологии микрохирургии глаза», Оренбург, 2004. — С. 122 — 124.
3. Мулдашева И.Э. Морфологическое обоснование применения биоматериалов Аллоплант при пластике посттравматических дефектов орбиты. / Мулдашева И.Э., Султанов Р.З.,

- Галимова В.У., Мусина Л.А. // Электронный журнал «Регенеративная хирургия» № 4., Уфа, 2004.
4. Галимова В.У. Опыт использования биоматериала Аллоплант в хирургическом лечении посттравматических гипопфтальма и энофтальма / Галимова В.У., Мулдашева И.Э., Султанов Р.З., Салихов А.Ю. // Тезисы докладов. VIII съезд офтальмологов России. — Москва, 2005. — С. 639
 5. Мулдашева И.Э. Хирургическое лечение посттравматических деформаций средней зоны лица и орбиты с применением биоматериала Аллоплант. /И.Э. Мулдашева // Тезисы докладов. Актуальные вопросы клинической и экспериментальной медицины. Научно–практическая конференция молодых ученых. Санкт-Петербург, 2006 — С.128 — 129.
 6. Мулдашева И.Э. Ошибки и осложнения при пластике нижней стенки орбиты биоматериалом Аллоплант. / Мулдашева И.Э., Султанов Р.З., Салихов А.Ю. // Материалы IV Евро-Азиатской конференции по офтальмохирургии.- Екатеринбург, 2006 — С. 150 — 151.
 7. Мусина Л.А. Структурные преобразования аллотрансплантатов при пластике посттравматических дефектов орбиты / Мусина Л.А. Шангина О.Р., Мулдашева И.Э., Султанов Р.З.// Жур-л. «Вестник Оренбургского государственного университета».- Оренбург, 2006. — № 11. — С. 222 — 223
 8. Способ хирургического лечения посттравматического гипопфтальма и энофтальма /В.У. Галимова, И.Э. Мулдашева, Р.З. Султанов // Патент на изобретение № 2239400 от 10. 11.2004, бюллетень №31.