

# Преобразования системы «двигательное окончание – мышечное волокно» мышц голени после спинальной травмы

В.М. ЧУЧКОВ, В.Н. СКАКОВ

ГОУ ВПО «Ижевская государственная медицинская академия Федерального агентства по здравоохранению и социальному развитию»

Уфа, Россия

---

*РЕФЕРАТ.* В статье описана система «двигательное окончание – мышечное волокно» икроножной, камбаловидной и передней большеберцовой мышц крыс контрольной и экспериментальных групп в репродуктивном периоде. Во всех изученных мышцах после травмы в области нейромышечных синапсов нарастают дегенеративные изменения, что особенно проявляется в мышцах конечности травмированной стороны. Дегенеративные процессы заключаются в изменении характера отложения конечного продукта гистохимической реакции в области нейромышечных синапсов с простыми и сложными ферментоактивными зонами, уменьшении морфометрических показателей нейромышечных синапсов и достоверное снижение степени иннервированности мышечного волокна.

*КЛЮЧЕВЫЕ СЛОВА:* мышечное волокно, травма спинного мозга.

---

## ВВЕДЕНИЕ

Травмы позвоночника остаются одной из актуальных медико-социальных проблем современной медицины, так как часто осложняются повреждением спинного мозга в виде компрессии, размозжения, частичного или полного его разрыва, что приводит к инвалидизации пострадавших. Частота возникновения подобных травм по разным оценкам колеблется от 11 до 112 на 100.000 человек. Частичные или полные повреждения спинного мозга человека достаточно часто наблюдаются в спорте, на производстве, в бытовых условиях. Одними из последствий являются парезы и параличи конечностей.

В нейроморфологии нередко экспериментальные исследования периферических нервных структур при спинальной травме, смоделированной различными методами (полное и частичное пересечение, ушиб, сдавление). В последнее время актуальным решением проблемы восстановления двигательной активности в меньшей или большей степени представляется в использовании стволовых клеток, помещенных в поврежденную область спинного мозга. Очевидно, что травма и восстановление поврежденного фрагмента спинного мозга с использованием стволовых клеток находят как местные, так и отдаленные изменения вовлеченных органов и систем. Для сравнительного определения

морфологических преобразований, происходящих на нервно-мышечном уровне на различных этапах восстановления дефекта спинного мозга с применением стволовых клеток, необходимо представлять перестройку области нервно-мышечного контакта в контроле – при экспериментальном нарушении целостности спинного мозга. Остаются недостаточными изученными изменения, происходящие на уровне системы «двигательное окончание – мышечное волокно» скелетных мышц при экспериментальной травме спинного мозга с использованием современных гистохимических методов исследования.

### Цель работы

Установление преобразований системы «двигательное окончание – мышечное волокно» мышц голени крысы при экспериментальной травме спинного мозга.

### Задачи исследования.

1. Определить качественные и количественные характеристики системы «двигательное окончание – мышечное волокно» мышц голени интактной крысы.
2. Смоделировать левостороннюю гемисекцию спинного мозга крысы и описать изменения системы «двигательное окончание – мышечное волокно» мышц голени конечности травмированной стороны через 14 и 28 суток после травмы.
3. Провести сравнительный анализ гистохимических и морфометрических характеристик системы «двигательное окончание – мышечное волокно» мышц голени конечности травмированной стороны с контралатеральной конечностью и контрольными показателями.

## МАТЕРИАЛ И МЕТОДЫ ИССЛЕДОВАНИЯ

Объектом исследования служили икроножная (*m. gastrocnemius*), камбаловидная (*m. soleus*) и передняя большеберцовая (*m. tibialis anterior*) мышцы голени белой беспородной крысы. Икроножная и камбаловидная мышцы, образующие трехглавую мышцу голени относятся к скакательному комплексу (самый мощный сгибатель голеностопного сустава), передняя большеберцовая мышца является длинной мышцей стопы (сгибает и отчасти приво-

дит стопу) (Гамбарян П.П., Дукельская Н.М., 1955). Выбор мышц объясняется их различным волокнистым составом и удобством экспериментальной модели. Мышцы исследованы у интактных и экспериментальных животных в репродуктивном периоде постнатального онтогенеза (4 – 5 месяцев жизни) по периодизации В.И. Махинько и В.Н. Никитина (1975). Возраст животного определялся по весу, согласно данным П.П. Гамбарян и Н.М. Дукельской (1955). Выбор возрастной группы животного объясняется тем, что система «двигательное окончание – мышечное волокно» в репродуктивном периоде онтогенеза находится в стадии стабилизации гистохимических и морфометрических параметров, характеризующих конкретную скелетную мышцу (Сабельников Н.Е., 2006).

Животные распределялись по группам следующим образом:

**Таблица 1.** Распределение животных по группам

методика: группа крыс:	Определение активности АХЭ в области НМС	Определение активности СДГ в МВ
<b>Контроль</b>	5	<b>5</b>
<b>14 суток после травмы</b>	3*	<b>3*</b>
<b>28 суток после травмы</b>	3*	<b>3*</b>
Итого:	22	

Примечание: \* - без учета погибших после травмы животных

Исследованы мышцы левой и правой конечностей.

Спинальная травма осуществлялась путем боковой левосторонней гемисекции спинного мозга на уровне нижних грудных сегментов. Эксперимент выполнен в соответствии с «Правилами проведения работ с использованием экспериментальных животных», утвержденными приказом Минздрава СССР №577 от 12.08.77 г. Для эксперимента использован эфирный наркоз с предварительной наркотизацией. Участок кожи выбривался, операционное поле обрабатывалось раствором йода. Послойно рассекалась кожа, фасции, мышцы. Удалялись дуги позвонков с левой стороны и открывался доступ в позвоночный канал. После травматизации спинного мозга путем рассечения его левой половины, ушивались мышцы. Область обрабатывалась раствором антибиотика, после чего ушивалась кожа и обрабатывалась раствором йода. Смертность

после операции (в первые несколько суток после травмы) в экспериментальной группе животных составила 30%. Материал забирался через 14 и 28 суток после операции. Двигательная активность, особенно конечности со стороны травмы, первые 1 – 2 недели заметно снижена: крысы подволакивают задние конечности, нередко заваливаются на бок. После 2 – 3 недель двигательная активность частично восстанавливалась, тем не менее, не достигая нормы, что проявлялось в нарушении координации движений и малой скорости передвижения травмированных крыс.

По современным представлениям (Basso M.D., 2000), тяжести спинальной травмы может быть установлена двумя способами: по размеру раны и морфологическим изменениям в очаге поражения и по остаточным нарушениям двигательных функций. Через 14 и 28 суток после эксперимента в области травмы можно было видеть швы, дефекта со стороны кожи, фасций, мышц или позвоночного столба. При извлечении спинного мозга из позвоночного канала, в области травмы обнаруживаются спайки: спинной мозг с оболочками достаточно прочно срастается с позвоночным столбом, что затрудняет его извлечение. Макроскопически в области проведенной гемисекции с левой стороны определяется некоторый дефект нервной ткани. Нами были изготовлены поперечные срезы спинного мозга, взятые выше, на уровне и ниже проведенного пересечения. На малом увеличении (ок.  $\times 10$ , об.х8) нарушения типичного рисунка серого и белого вещества спинного мозга на участках выше и ниже травмы не определяется, контуры центрального канала без изменений. В области травмы на поперечных срезах спинного мозга через 14 и 28 суток после травмы определяется деформация очертаний центрального канала. С левой стороны наблюдается изменение размеров передних и задних рогов спинного мозга, уменьшение их размеров в сравнение с правой стороны. Можно видеть дефект белого вещества бокового канатика – уменьшение его размеров, изменение формы и истончение, вследствие чего с левой стороны на уровне бокового канатика отмечается некоторое углубление.

Для исследования преобразований системы «двигательное окончание – мышечное волокно» мышц голени в контрольной и экспериментальных группах использовались гистохимические методики по определению активности АХЭ в области НМС и активности СДГ в мышечных волокнах.

Определение активности АХЭ в области НМС. Согласно данным литературы (Филимонов В.И., 1992, 1998) о влиянии способа умерщвления животного на выявление ХЭ-активности, предварительно наркотизированных гексеналом животных декапитировали.

Для данного исследования использовалась методика выявления ХЭ в зоне НМС тиоуксусной кислотой в модификации Г.М. Николаева и В.В. Шилкина (1983). После забоя животного мышцы забирались через 30 минут, это время обеспечивало необходимую миорелаксацию. Материал фиксировался в течение 18 – 24 часов в охлажденном растворе 10% формалина (рН 6,8 – 7,0). Срезы, толщиной в 40 мкм, изготавливались на замораживающем микротоме. В дальнейшем срезы помещались на 15 – 18 минут в инкубационную среду, которая имела следующий состав:

0,1М цитратный буфер рН 6,2	–	20 мл,
0,5% раствор нитрата свинца	–	0,5 мл,
тиоуксусная кислота	–	0,03 мл.

После инкубации срезы промывались в дистиллированной воде в течение 1,0 – 1,5 часов, а затем заключались в глицерин-желатин. Данная методика выявления активности специфической ХЭ в зоне НМС основана на гидролизе тиоуксусной кислоты АХЭ. Достаточная простота и высокая скорость проведения, воспроизводимость результатов и четкие критерии оценки реакции, разработанные авторами, позволили использовать данный метод в нашей работе.

Полученные микропрепараты оценивали методами качественного и количественного анализа. Качественными критериями являлись: выраженность активности ХЭ; характер отложения продукта реакции и топография ФАЗ НМС; наличие или отсутствие околосоинаптической активности фермента; количество ФАЗ, приходящихся на одно МВ. Количественный анализ проводился согласно принципам непрямой морфометрии (Автандилов Г.Г., 1990). В исследовании использовался микроскоп МБИ-3 с бинокулярной насадкой (1,5<sup>х</sup>, объектив 40<sup>х</sup>, окуляр 7<sup>х</sup>). Для подсчета использовалась окулярная сетка с равноудаленными узлами пересечения.

Характеристика сетки:

- площадь сетки – 59040 мкм<sup>2</sup>,
- число узлов пересечения – 528,
- расстояние между линиями сетки (L) – 11,9 мкм,
- площадь, соответствующая одному узлу пересечения – 111,9 мкм<sup>2</sup>.
- длина стороны сетки (L) – 246 мкм.

На стандартной площади среза мышцы, ограниченной сторонами сетки («накиде»), определялись следующие показатели:

- общее количество ФАЗ НМС,
- количество НМС с простой конструкцией ФАЗ,
- количество НМС со сложной конструкцией ФАЗ,
- количество МВ.

Обработка данных производилась по оригинальной методике, разработанной и апробированной в ЯГМА (Шилкин В.В. с соавт., 1992; Шилкин В.В., Филимонов В.И., 1997; Филимонов В.И., 1998). Морфометрия области НМС заключалась в определении количества узлов пересечения сетки, падающих на область НМС (для простых и сложных форм ФАЗ НМС); количества узлов пересечения сетки, падающих на ФАЗ НМС (для сложных форм ФАЗ НМС). Определялось также количество МВ в «накиде». Результаты заносились в протокол отдельно по каждому «накиду». В зависимости от группы животных и изучаемой мышцы 300 объектов (ФАЗ НМС), описываемых для каждой мышцы, размещались в среднем 70 – 90 «накидах». Далее определялись средние показатели по каждому «накиду» отдельно.

Преобразование относительных единиц в общепринятые стандартные единицы измерения производили по формулам:

1. Площадь сечения области НМС (для простых и сложных форм ФАЗ) и площадь ФАЗ НМС со сложной конструкцией ( $\text{мкм}^2$ ) –  $S=S \cdot X$  ( $\text{мкм}^2$ ); где  $X$  – количество узлов пересечений сетки, падающих на область НМС;  $S$   $\text{мкм}^2$  – площадь, соответствующая одному узлу пересечения сетки.

2. Диаметр МВ рассчитывался по формуле ( $\text{мкм}$ ):  $\varnothing=L/l$  мв, где  $L$  – длина стороны сетки, мв – количество МВ на площади среза, ограниченной сеткой.

Определялись следующие производные от первичных данных:

1. Отношение площади сечения сложной ФАЗ к площади сечения области НМС (доля ФАЗ на площади сечения области НМС,  $S_{\text{фаз}}/S_{\text{нмс}}$ );
2. Совокупное количество ФАЗ в расчете на 1 МВ –  $\text{НМС}/\text{МВ}$  и совокупная площадь сечений ФАЗ в расчете на 1 МВ ( $\text{мкм}^2$ ) –  $\text{Снмс}/\text{мв}$ . Эти показатели позволяют характеризовать систему двигательное окончание – мышечное волокно.

Полученные данные по отдельным «накидам» суммировались для получения средних значений показателей изученных 300 объектов. Статистическая обработка данных, с соблюдением принципов

медико-биологической статистики (Гланц С., 1999), включала нахождение средних значений каждого параметра, коэффициента репрезентативности,  $t$ -критерия Стьюдента, учитывался 95% доверительный интервал для разности. Анализ проводился с использованием программ Microsoft Excel `97 и Primer of Biostatistics V4.03.

Выявление активности СДГ в мышечных волокнах. Активность СДГ определялась методом с нитросиним тетразолием (Пирс А., 1962). Криостатные срезы толщиной 12  $\mu\text{м}$  подсушивали на предметных стеклах и помещали в инкубационную среду следующего состава: в 5 мл 0,1М фосфатного буфера с рН 7,5 растворяли 5 мг нитросинего тетразолия и 13,5 мг сукцината натрия. Инкубация проводилась в течение 30 – 60 минут при 37°C. Далее срезы отмывали большим количеством дистиллированной воды, высушивали и заключали под покровные стекла в глицерин-желатин. В каждой мышце обсчитывали не менее 400 мышечных волокон.

Микрофотосъемка цифровой камерой Canon с разрешением снимков 180 пикселей выполнялась на микроскопе МБИ-3, объектив 40 $\times$ , окуляр 5 $\times$  для методики с определением АХЭ и объектив 10 $\times$ , окуляр 5 $\times$  для определения СДГ. Полученные снимки обрабатывались в Adobe Photoshop CS2, версия 9.0. При обработке микроснимков допускалась умеренная балансировка яркости-контраста.

## РЕЗУЛЬТАТЫ И ОБСУЖДЕНИЕ

По развитию изученные мышцы голени относятся к мышцам, производным вентральных миотомов (Гамбарян П.П., Дукельская Н.М., 1955). Известно, что ФАЗ НМС скелетных мышц млекопитающих, имеющих различное происхождение, характеризуются общими чертами организации (Филимонов В.И., 1992, 1998; Шилкин В.В., Филимонов В.И., 1997; Сабельников Н.Е., 2000, 2006). Так, у половозрелой белой крысы ФАЗ НМС мышц голени (в том числе икроножная, камбаловидная и передняя большеберцовая) имеет как общие, так и специфические характеристики (Филимонов В.И., 1998). К общим признакам относятся высокий уровень активности ХЭ, четкая локализация ХЭ в области НМС, наличие в каждой мышце двух основных форм ФАЗ – простой и сложной. Простые характеризовались гомогенной локализацией мелкодисперстного конечного продукта реакции, сложные имели трабекулярную конструкцию, ограничивающую ФНЗ.

Среди сложных ФАЗ НМС икроножной и передней большеберцовой преобладали замкнутые трабекулярные конструкции. Сложные ФАЗ камбаловидной мышцы – незамкнутую конструкцию с четкообразными трабекулами. Процент сложных ФАЗ был выше в икроножной, меньше – в камбаловидной мышце, в передней большеберцовой занимал промежуточное положение. Связь структурной организации ФАЗ НМС с делением мышц на красные, белые и смешанные автор прослеживает только в их крайних вариантах: в красной камбаловидной мышце определен низкий процент сложных ФАЗ, в белой подошвенной, как и в смешанной икроножной мышце преобладают сложные ФАЗ. Выявленные конструктивные особенности ФАЗ НМС имели определенную связь с функциональным делением мышц на быстрые и медленные: в медленной камбаловидной мышце преобладали простые ФАЗ, сложные имели незамкнутый контур и четкообразные трабекулы. Мышцу отличает наличие мелких округлых гомогенных ФАЗ, обозначаемых автором как глобулы ферментативной активности. В быстрых мышцах преобладали замкнутые сложные ФАЗ с равномерными по толщине трабекулами. Эти данные сопоставимы с полученными нами качественными характеристиками ФАЗ НМС икроножной, камбаловидной и передней большеберцовой мышцы.

По нашим данным, по своему метаболическому профилю икроножная мышца интактной половозрелой крысы является гликолитической, камбаловидная – оксидативно-гликолитической с заметной долей гликолитических МВ, передняя большеберцовая – гликолитической мышцей. По данным литературы (Валиуллин В.В., 1996), икроножная и передняя большеберцовая мышцы являются быстрыми (в МВ преобладает быстрый миозин), а камбаловидная – медленной (с преобладанием в МВ медленного миозина) мышцами.

Проявление активности АХЭ в области НМС мышц голени контрольной и экспериментальной групп животных имеет общие черты. Во всех исследуемых мышцах область НМС характеризуется насыщенной коричневой окраской, четкими границами локализации и мелкодисперстным характером ФАЗ. Для получения насыщенной коричневой окраски конечного продукта гистохимической реакции для икроножной и передней большеберцовой мышцы крыс контрольной и экспериментальных групп требовалось около 20 минут инкубации в рабочем растворе. Для окрашивания ФАЗ НМС

камбаловидной мышцы интактной крысы требовалось около 50 минут инкубации, после спинальной травмы (через 14 и 28 суток) время увеличивалось до 1 часа 20 минут, что указывает на сравнительно низкую активность АХЭ в камбаловидной мышце как интактного животного, так и при экспериментальной травме. При отсутствии в области НМС ФНЗ конструкция относилась к простым формам, имеющим гомогенную ФАЗ. При наличии ФНЗ в области НМС конструкция описывалась как сложная. Сложная ФАЗ НМС может иметь трабекулярный характер локализации активности фермента с замкнутым или разорванным контуром и формированием дополнительных трабекул. Другой вид сложных ФАЗ НМС характеризуется глобулярным типом распределения ХЭ-позитивных участков: имеющие различные формы и размеры глобулы перемежаются ХЭ-негативными участками без определенных очертаний. Во всех изученных мышцах встречались и переходные формы. Ряд из них представляется простыми конструкциями с формированием некоторого центрального просветления – образование ФНЗ и усложнение конструкции. У некоторых гомогенных ФАЗ наблюдалось формирование дополнительных боковых трабекул, которые ограничивали некоторую ФНЗ. Тем не менее, все переходные формы можно отнести к одной из основных двух – простой гомогенной или сложной трабекулярной.

В области ряда ФАЗ НМС отмечается неравномерное снижение ферментативной активности. Данные особенности более характерны для сложных конструкций, но иногда обнаруживаются и в области НМС с простым строением ФАЗ. Можно обнаружить сложные трабекулярные конструкции с изменением характера трабекул. При этом отмечается истончение трабекул ФАЗ с увеличением ФНЗ. Иногда, при изменении тинкториальных свойств области НМС, формируются четкообразные и глобулярные трабекулы. Помимо преобразований ФАЗ НМС, на одном МВ можно выявить две конструкции или появление малых гомогенных глобул на некотором расстоянии от основной ФАЗ, которые являются отражением процесса спраутинга.

Известно (Сабельников Н.Е., 2006), что конструкция ФАЗ (простая и сложная) зависит от организации НМС, определяемой морфо-функциональным статусом иннервируемого МВ. Среди сложных конструкций ФАЗ для гликолитических волокон наиболее характерна сложная трабекулярная, для оксидативных волокон – сложная «гроздьевидная» и сложная глобулярная без четкой ФНЗ,

для оксидативно-гликолитических волокон – сложная глобулярная ФАЗ НМС. От скоростных параметров МВ качественная характеристика ФАЗ НМС, по-видимому, не зависит. Для мышц животных в репродуктивном периоде онтогенеза характерно достижение нервно-мышечным контактом дефинитивных параметров. Начиная с репродуктивного периода в мышцах также отмечаются естественные возрастные дегенеративные явления – изменения характера отложения конечного продукта реакции и активности АХЭ в области НМС, в итоге приводящие к исчезновению ФАЗ (Сабельников Н.Е., 2006).

В изученных нами мышцах специфическими признаками явилось распределение конечного продукта реакции в области НМС со сложными ФАЗ по типу трабекулярных (для икроножной и передней большеберцовой мышц) или глобулярных (для камбаловидной мышцы) сложных конструкций, характеризующих каждую мышцу, а также преобладание в мышце МВ определенного метаболического профиля. Данные качественные параметры определяют морфометрические характеристики системы «двигательное окончание – мышечное волокно».

Топография двигательных окончаний исчерченных мышц начинает определяться к моменту рождения и окончательно устанавливается к предпубертатному периоду онтогенеза, с последующим незначительным изменением (Сабельников Н.Е., 2006). НМС располагаются в местах, соответствующих вхождению в мышцу нерва и его делению на конечные ветви («ворота» мышцы). Эффекторы чаще образуют цепочки, пересекающие среднюю треть мышцы перпендикулярно ходу мышечных волокон; реже – располагаются широкими полями без четкой ориентации. В ходе проведенного нами исследования изменений гистотопографии НМС в изученных мышцах не обнаружено.

Во всех изученных нами мышцах интактного животного преобладают сложные ФАЗ НМС, составляющие около 2/3 от всех НМС. Наибольшей площадью отличаются сложные ФАЗ НМС икроножной мышцы, наименьшей – передней большеберцовой мышцы. Соотношение площади ФАЗ к площади всего НМС, указывающее на выраженность ФНЗ, свидетельствует о наибольшей площади ХЭ-негативных участков в камбаловидной мышце, что связано с преобладанием глобулярных сложных ФАЗ НМС. Наибольший диаметр МВ также отмечается в камбаловидной мышце, наименьший диаметр МВ характеризует переднюю большеберцовую мышцу.

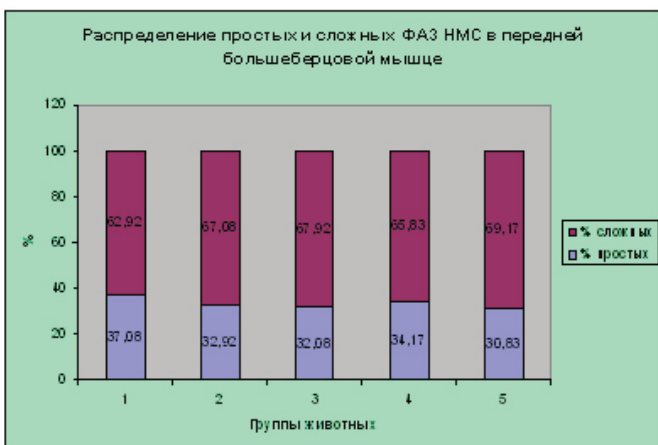
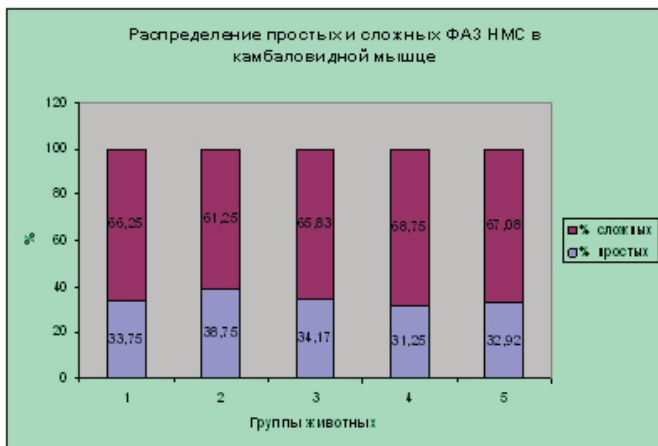
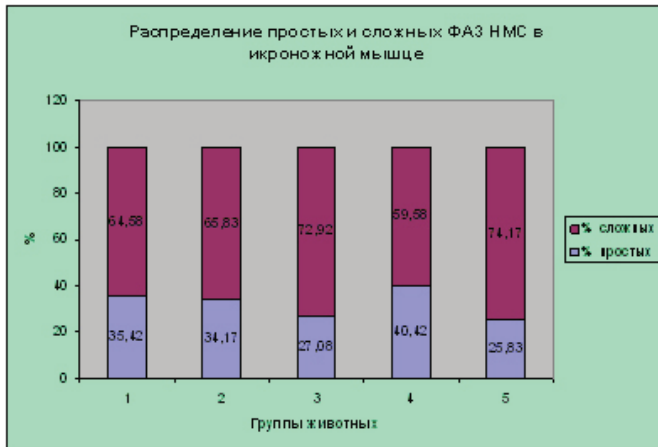
При этом совокупное количество НМС, приходящихся на одно МВ, отражающее степень иннервированности волокна, имеет обратное соотношение. О степени иннервированности МВ также свидетельствует совокупная площадь НМС, приходящаяся на одно МВ. По данным В.И. Филимонова (1998) передняя большеберцовая мышца характеризуется тонкими МВ, малой площадью сечения области НМС и ФАЗ. Камбаловидная мышца отличается МВ большого диаметра, большим значением площади сечения НМС и ФАЗ. Икроножная мышца по показателям занимает промежуточное значение. Одновременно автором установлено, что количество выявляемых ФАЗ НМС в расчете на одно МВ имеет большее значение в икроножной и передней большеберцовой мышцах, меньшее – в камбаловидной мышце, что соотносимо с полученными нами данными. Установлена взаимосвязь между диаметром МВ и площадью сечения ФАЗ НМС, приходящейся на одно МВ: больше диаметр – больше площадь сечения, и наоборот. Однако В.И. Филимонов (1998) отмечает несоответствие между диаметром МВ и площадью ФАЗ НМС в расчете на одно МВ в камбаловидной мышце, что отмечается и в нашем исследовании.

При проведении эксперимента мы использовали левостороннюю гемисекцию спинного мозга. Определено, что восстановление локомоций конечности со стороны травмы при гемисекции спинного мозга происходит постепенно в течение приблизительно одного месяца (Eidelberg E., Nguyen L.H., Deza L.D., 1986; Basso D.M., Murray M., Goldberger M.E., 1994; Kuhtz-Buschback J.P., Boczek-Funcke A., Mautes A. et al., 1996). Это подтверждается и нашими наблюдениями. При повреждении спинного мозга преобразование на уровне морфо-функциональной системы «двигательное окончание – мышечное волокно» нужно оценивать с позиции денервации МВ (как деэферентации, так и деаферентации), а также нарушения двигательной активности мышц задней конечности, что будет протекать по типу гипокинезии и, возможно, иммобилизации, с постепенным и частичным восстановлением функций к концу 1-го месяца после спинальной травмы.

Сопоставление результатов вентральной ризотомии и ТСМ со смешанной денервацией мышцы путем иссечения седалищного нерва показывало отсутствие принципиальных отличий реакции ФАЗ НМС в этих сериях (В.И. Филимонов, 1998). Отмечается прогрессирующая атрофия МВ, снижение активности АХЭ в области НМС, непропорциональное

уменьшение площади сечения ФАЗ и области НМС, преобладание гомогенных форм ХЭ-позитивной зоны, истончение и фрагментация трабекул сложных ФАЗ, изменение тинкториальных свойств НМС. В настоящем исследовании отмечается изменение соотношения доли простых ФАЗ НМС (гистограмма 1).

**Гистограмма 1.** Соотношение простых и сложных ФАЗ НМС мышц голени у интактных и спинальных животных



Примечание: группы животных: 1 – контроль; 2 – 5 – спинальная травма: 2 – 14 суток (сторона травмы); 3 – 14 суток (контралатеральная сторона); 4 – 28 суток (сторона травмы); 5 – 28 суток (контралатеральная сторона).

Во всех случаях, за исключением камбаловидной мышцы, где через 2 недели после спинальной травмы в мышцах обеих конечностях и икроножной мышце, где через месяц после ТСМ в мышце травмированной стороны отмечается увеличение доли простых ФАЗ НМС, можно видеть уменьшение доли гомогенных конструкций в сравнении с контролем. Эти данные несколько отличаются от данных В.И. Филимонова. Указанное несоответствие данных можно объяснить тем, что к концу 2 – 4 недели после гемисекции спинного мозга в изученных мышцах преобладают дегенеративными изменениями ФАЗ НМС со сложными конструкциями, ведущими к их элиминации. Описанные авторами (Филимонов В.И., 1992, 1998; Шилкин В.В., Филимонов В.И., 1997) явления неспецифической реакции области НМС на внешнее воздействие, которое заключается в гипертрофии трабекул с редукцией ФНЗ и трансформацией сложной конструкции в гомогенную, к этому посттравматическому этапу уже заканчиваются. Исключением, по-видимому, является камбаловидная мышца, значительно отличающаяся от остальных по составу МВ. Отмечаемые же в мышцах и нарастающие регенеративные процессы, заключающиеся в частности в появлении НМС de novo за счет спраутинга, находят отражение в показателях икроножной мышцы через 28 суток после травмы. Эти процессы характерны в целом для регенерации ХЭ-позитивных зон НМС в денервированной мышце. Регенерация НМС происходит как за счет увеличения активности и гипертрофии сохранившихся ФАЗ, в первую очередь гомогенных конструкций, так и за счет образования новых, с глобулярным характером активности фермента (Филимонов В.И., 1992, 1998; Шилкин В.В., Филимонов В.И., 1997; Сабельников Н.Е., 2006).

Полученные данные о качественных и морфометрических преобразованиях системы «двигательное окончание – мышечное волокно» сопоставимы с процессами, описанными на уровне нервно-мышечного контакта рядом исследователей. Выраженность активности АХЭ и распределение конечного продукта гистохимической реакции в области НМС являются маркером морфофункционального состояния НМС при различных видах нарушения иннервации скелетной мышцы (Шилкин В.В. с соавт., 2001). Прогрессирующая деструкция ФАЗ НМС, элиминация части из них при отсутствии восстановления связей с мотонейронном свидетельствует о необратимости постденервационных процессов. В поздние сроки – от 1,5

до 5-ти месяцев – преобладают деструктивные перестройки: неравномерное снижение активности АХЭ, истончение, фрагментация и редукция трабекул, крупнозернистый характер конечного продукта реакции, около- и внесинаптическая гранулярная активность фермента, уменьшение размера ФАЗ и увеличение ФНЗ. Как отмечают те же авторы уменьшение числа и совокупной площади ФАЗ, приходящихся на одно мышечное волокно, свидетельствуют о дефиците иннервации и деструктивном характере изменений ХЭ-позитивной зоны НМС. В нашем исследовании отмечены сходные качественные изменения области НМС, однако имеется ряд особенностей морфометрических параметров системы «двигательное окончание – мышечное волокно», что можно объяснить сложностью процессов, протекающих в мышцах задних конечностей, как травмированной, так и контралатеральной стороны на фоне ТСМ. Нами отмечено достоверное снижение степени иннервированности МВ икроножной мышцы, подтверждаемое снижением показателя совокупной площади ФАЗ НМС, приходящейся на одно МВ, в то время как данный показатель в камбаловидной и передней большеберцовой мышцах заметно уменьшается только к 28-м суткам эксперимента. Увеличение степени иннервированности МВ в камбаловидной и передней большеберцовой мышце к концу 2-ой недели после травмы имеет разные причины. В камбаловидной мышце наряду с увеличением совокупной площади ФАЗ НМС, приходящейся на одно МВ, также увеличивается количество двигательных окончаний в расчете на одно волокно, а также увеличивается количество гомогенных конструкций ФАЗ. Заметно возрастает и площадь сечения как простых, так и сложных ФАЗ НМС. Это указывает на поддержку неспецифических ответных процессов, происходящих на уровне НМС. В передней большеберцовой мышце, напротив, наблюдается уменьшение доли простых ФАЗ НМС, также как и количества НМС, приходящихся на одно МВ. Однако, особенно в мышцах конечности травмированной стороны, отмечается увеличение площади сечения сложных ФАЗ НМС одновременно с увеличением площади ФНЗ, что указывает на преобладание дегенеративных изменений сложных ФАЗ НМС.

Все гистохимические и морфометрические преобразования системы «двигательное окончание – мышечное волокно» также являются общими для мышц с измененной афферентной иннервацией

(Филимонов В.И., Ковригина Т.Р., Шилкин В.В., 1999, 2000; Шилкин В.В., Ковригина Т.Р., 2000).

Изменения НМС при денервации, деафферентации, десимпатизации и ТСМ в целом аналогичны и характерны для интактных мышц животных более старших возрастных групп. Начиная с пубертатного и в последующих возрастных периодах (репродуктивный – 6 месяцев; период первой зрелости – 12 месяцев) в мышце можно видеть признаки естественной возрастной дегенерации, заключающейся в изменении организации трабекул сложных ФАЗ: их четкообразный характер, истончение, увеличение ФНЗ, приводящие в последующем (на втором году жизни – вторая зрелость (18 месяцев) и предстарческий период (24 месяца)) к фрагментации сложных конструкций, снижению активности АХЭ и разрушению ФАЗ НМС. Одновременно с процессами возрастной дегенерации в мышце наблюдаются естественные возрастные регенеративные процессы. Они проявляются в усложнении гомогенных ФАЗ за счет формирования боковых ответвлений, приводящих к замыканию некоторой ФНЗ или образования в центре конструкции некоторого ХЭ-негативного просветления. Помимо этого, во второй половине 1-го года и на 2-ом году жизни в мышце обнаруживается спраутинг, маркером которого являются гомогенные глобулы с высокой активностью АХЭ. В дальнейшем гомогенные глобулы увеличиваются в размерах, усложняются за счет появления ХЭ-негативного участка или боковых «выростов» - то есть, наблюдается формирование новых НМС (Сабельников Н.Е., 2006). Изменения в системе «двигательное окончание – мышечное волокно» мышц животных экспериментальных групп отражают инволютивную денервацию мышцы (Филимонов В.И., 1998; Ковригина Т.Р., Филимонов В.И., Шилкин В.В., 2000). Одной из причин перестройки конструкции НМС может являться сглаживание метаболического профиля скелетных мышц в изучаемых моделях.

Таким образом, качественные критерии дистрофического процесса существенно не меняются в зависимости от причины вызвавшей нарушение иннервации и при гистохимических реакциях на ХЭ характеризуются снижением активности фермента, дезорганизацией и фрагментацией конструкции ФАЗ, частичной гомогенизацией. В общем, однотипные картины описываются после пересечения нерва, раздавливания его зажимом, повреждения спинного мозга. Частичная иммобилизация камба-

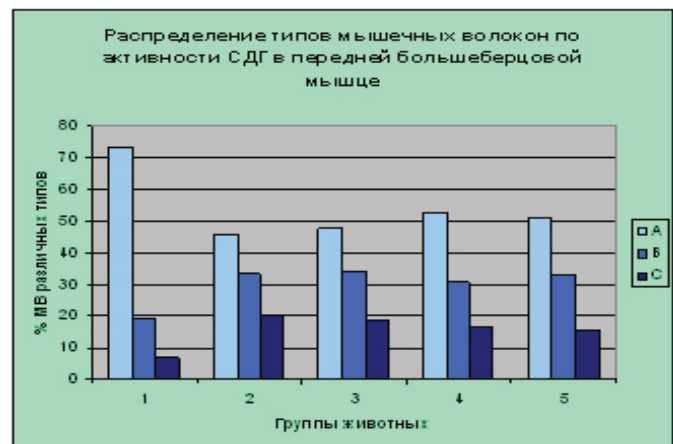
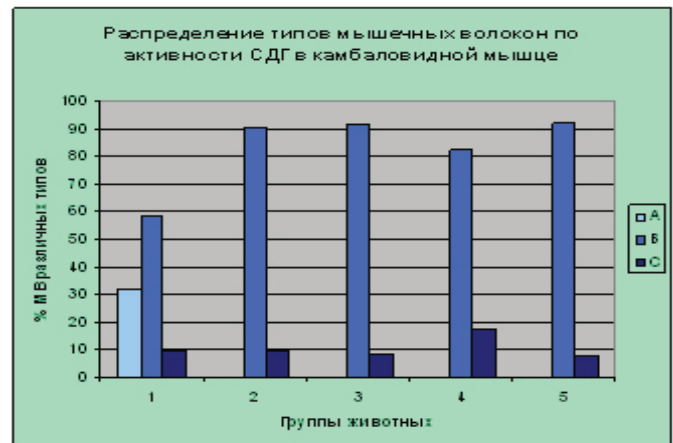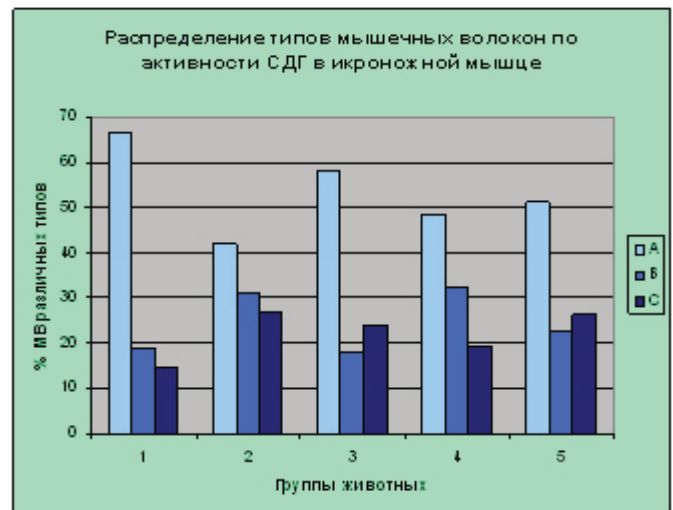
ловидной мышцы крысы вызывает мышечную атрофию, а также явления денервации (разрывы нервных терминалей, появление постсинаптических зон с малым количеством или отсутствием складок) и регенерации (образование мелких нервных терминалей в сочетании с широким распространением постсинаптических складок) в НМС, приводящие к спраунтингу нервных терминалей в зоне концевых пластинок и перестройке последних (Fahim M.A., 1989).

Помимо качественных и морфометрических преобразований области НМС, в мышцах животных экспериментальных групп наблюдается изменение качественного состава МВ (гистограмма 2).

Факторы, регулирующие фенотипы скелетных мышц многочисленны (нейрональная, гуморальная и др.). Нарушение любой из систем регуляции приводит к изменениям фенотипа мышцы, затрагивающие как морфологические, так и функциональные свойства (Валиуллин В.В., 1996; Валиуллин В.В., Исламов Р.Р., Чучков В.М., 2001; Исламов Р.Р., 2004 и др.). Так, Н.П. Резвяков (1973, 1982) после денервации белой мышцы крысы выявил уменьшение количества быстрых МВ и изменение спектра ЛДГ в сторону увеличения доли анаэробных изоферментов ЛДГ, реиннервация приводила к исходному состоянию мышцы.

В настоящем исследовании наибольшие изменения состава МВ, определяемых по активности СДГ – маркера цикла Кребса, позволяющего сделать вывод о метаболизме МВ и степени утомляемости мышцы в целом, наблюдаются в камбаловидной мышце. Во всех экспериментальных группах животных в мышцах исчезают гликолитические волокна типа А и значительно увеличивается процентное содержание оксидативно-гликолитических волокон промежуточного типа. Икроножная и передняя большеберцовая мышцы, хотя и не столь ярко, характеризуются теми же процессами – уменьшением доли гликолитических волокон на фоне увеличения процентного содержания оксидативно-гликолитических и оксидативных МВ. Несколько отличается распределение МВ в икроножной мышце контралатеральной стороны через 14 и 28 суток после спинальной травмы, что может указывать на ее большие адаптационные возможности в сравнении с камбаловидной и передней большеберцовой мышцами. В целом указанные изменения в составе МВ изученных мышц отражают процесс адаптации мышцы как органа к изменившейся ней-

**Гистограмма 2.** Соотношение мышечных волокон различных типов в мышцах голени у интактных и спинальных животных



Примечание: группы животных: 1 – контроль; 2 – 5 – спинальная травма: 2 – 14 суток (сторона травмы); 3 – 14 суток (контралатеральная сторона); 4 – 28 суток (сторона травмы); 5 – 28 суток (контралатеральная сторона).

ротрофической регуляции на фоне спинальной травмы.

Таким образом, проведенное исследование системы «двигательное окончание – мышечное волокно» скелетных мышц голени на фоне экспериментальной травмы спинного мозга, модели-

рованной левосторонней гемисекцией на уровне нижних грудных сегментов позволяет соотнести полученные результаты с преобразованием области нервно-мышечного контакта под влиянием различных факторов и заключающихся в изменении выраженности активности АХЭ, изменении выявляемости ФАЗ НМС, изменении конструкции сложных ФАЗ, трансформации сложных ФАЗ в простые, а простых в сложные, изменении морфометрических параметров системы «двигательное окончание – мышечное волокно», увеличении числа переходных конструкций, изменении тинкториальных свойств ФАЗ и МВ. Полученные результаты открывают перспективу проведения дальнейшей оценки системы «двигательное окончание – мышечное волокно» скелетных мышц при спинальной травме на фоне восстановительной терапии с использованием стволовых клеток.

## ВЫВОДЫ

Система «двигательное окончание – мышечное волокно» икроножной, камбаловидной и передней большеберцовой мышц крыс контрольной и экспериментальных групп в репродуктивном периоде характеризуется как общими, так и специфически гистохимическими и морфометрическими признаками.

К общим признакам относятся четкие границы, мелкодисперстный характер конечного продукта реакции и отсутствие вне- и околосоинаптической активности ацетилхолинэстеразы в области нейромышечного синапса; распределение ферментоактивных зон нейромышечных синапсов на простые и сложные формы; наличие переходных форм, которые можно отнести к простым или сложным конструкциям.

К специфическим признакам, характеризующим конкретную мышцу, относятся преобладание трабекулярных или глобулярных сложных ферментоактивных зон нейромышечных синапсов; преобладание мышечных волокон определенного метаболического профиля; морфометрические параметры нейромышечного синапса, мышечного волокна и степени иннервированности.

Вследствие моделирования спинальной травмы во всех изученных мышцах конечности как травмированной стороны, так и контралатеральной конечности через 2 и 4 недели после травмы отмечается общая тенденция изменения метаболического профиля мышечных волокон, заключающаяся в смещении метаболизма от гликолитического к оксидативному и, в большей степени, к окислительно-гликолитическому.

Во всех изученных мышцах после травмы в области нейромышечных синапсов нарастают дегенеративные изменения, что особенно проявляется в мышцах конечности травмированной стороны. Дегенеративные процессы заключаются в изменении характера отложения конечного продукта гистохимической реакции в области нейромышечных синапсов с простыми и сложными ферментоактивными зонами, уменьшении морфометрических показателей нейромышечных синапсов и достоверное снижение степени иннервированности мышечного волокна. Указанные процессы нарастают к концу 4-ой недели эксперимента.

В мышцах голени на фоне спинальной травмы через 2 и 4 недели усиливаются, в сравнении с контролем, регенеративные процессы. Регенерация области нейромышечного синапса заключается в появлении новых сложных ферментоактивных зон нейромышечных синапсов за счет трансформации в сложные ранее сформированных простых конструкций и усиления спраутинга.

---

## СПИСОК ИСПОЛЬЗОВАННЫХ СОКРАЩЕНИЙ

АХЭ	– ацетилхолинэстераза
МВ	– мышечное волокно
НМС	– нейромышечный синапс
СДГ	– сукцинатдегидрогеназа
ТСМ	– травма спинного мозга
ФАЗ	– ферментоактивная зона
ФНЗ	– ферментонегативная зона
ХЭ	– холинэстераза

## ЛИТЕРАТУРА

1. Скаков, В.Н. Гистохимическая характеристика области нейромышечного синапса мышц бедра половозрелой крысы / В.Н. Скаков // Морфологические ведомости. -2006. -№3-4. -С.58.
2. Скаков, В.Н. Гистохимическая характеристика системы «двигательное окончание – мышечное волокно» некоторых скелетных мышц задней конечности белой крысы в репродуктивном периоде онтогенеза / В.Н. Скаков // Морфологические ведомости. -2007. -№1-2. -С.124-126.
3. Глушкова, Т.Г. Некоторые вопросы определения, расположения и развития стволовых клеток (обзор) / Т.Г. Глушкова, Э.С. Паутов, В.Н. Скаков, и др. // Морфологические ведомости. -2007. -№1-2. -С.275-278.
4. Скаков, В.Н. Гистохимические изменения в области нейромышечных синапсов камбаловидной мышцы крысы на фоне спинальной травмы / В.Н. Скаков, Э.С. Паутов, Н.Е. Сабельников, и др. // Морфологические ведомости. -2007. -№3-4. -С.281-282.
5. Морозов, В.И. Возможности естественной возрастной регенерации области нейромышечных синапсов скелетных мышц крысы / В.И. Морозов, В.Н. Скаков, Э.С. Паутов, и др. // «Материалы научного конгресса «Бехтерев – основоположник нейронаук: творческое наследие, история и современность»: приложение к журналу: Неврологический вестник: журнал им. В.М. Бехтерева. -2007. -Т.39, вып.1. -С.186.
6. Чучков, В.М. К вопросу о двигательной иннервации скелетных мышц / В.М. Чучков, В.Н. Скаков, Т.Г. Глушкова, и др. // Морфология. -2008. -Т.133, -№3. -С.119.
7. Скаков, В.Н. Преобразования системы «двигательное окончание – мышечное волокно» некоторых мышц задней конечности интактной белой крысы в постнатальном онтогенезе / В.Н. Скаков, Н.Е. Сабельников, В.М. Чучков // Ученые записки Ульяновского гос. универ. Серия Биология. Вып. 1 (10). -Ульяновск, 2006. -С.65-70.
8. Чучков, В.М. Преобразования системы «двигательное окончание – мышечное волокно» скелетной мышцы в постнатальном онтогенезе / В.М. Чучков, Н.Е. Сабельников, В.Н. Скаков // Научный вестник Ханты-мансийского гос. мед. института. -2006. -№2. -С.110-111.
9. Скаков, В.Н. Пластичность области нервно-мышечного соединения скелетных мышц крысы в норме и в эксперименте / В.Н. Скаков, Э.С. Паутов, Н.Е. Сабельников, В.М. Чучков // Астраханский медицинский журнал. -2007. -№2. -С.170-171.
10. Паутов, Э.С. Перспективы использования мезенхимальных стволовых клеток (МСК) в лечении травмы спинного мозга (обзор) / Э.С. Паутов, Т.Г. Глушкова, С.П. Селякин, и др. // Материалы V Российской научной конференции «Роль природных факторов и туризма в формировании здоровья населения». -Уфа, 2007. -С.137-143.